

## Keratit

### Vårdnivå och remiss

Hanteras av ögonläkare. Vid misstanke om keratit – remiss till ögonläkare akut. Kontakta ögonmottagning så att patienten får en tid. Vad gäller keratit i samband med kontaktlinser se dokumentet Kontaktlinser.

### Diagnostik och utredning

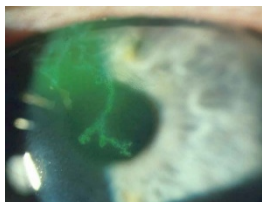
#### Symtom

Keratit är en infektion i hornhinnan vanligen orsakad av bakterier eller virus. Keratit hos kontaktlinsebärare kan vara mycket allvarlig med synnedsättning som följd.

Oftast är ena ögat påverkat. Symtomen är rodnad, skav och eventuellt värk. Symtom som ljuskänslighet, synnedsättning och tårflöde är vanligt.

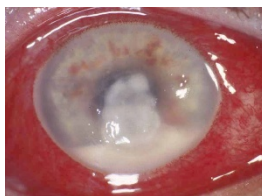
#### Undersökningsfynd

Perikorneal kärinjektion. Ibland ses grumling på hornhinnan och oftast ses ytligt sår på hornhinnan genom färgning.



*Dendritikakeratit*

Typisk grenformad corneal epiteldefekt som färgats med fluorescein.



*Ulcus cornea*

Gråaktigt område centralt och nedåt på cornea. Nedtill framför iris ses en pusansamling i främre kammaren. Konjunktiva är generellt kraftigt rodnad och svullen.

**Utredning**

Kontrollera synskärpa, färga med fluorescein.

I anamnesen är uppgiften om eventuella kontaktlinser mycket viktig!

OBS! Använd inte ögondroppar som innehåller konserveringsmedel, eftersom eventuell odling då förstörs. Om möjligt undersök med mikroskop.

OBS! Undvik att sätta in antibiotika. Oftast får man negativa odlingsresultat från cornea och konjunktiva om antibiotika insatts innan odling.