

NY25_Digitala ortodontikonsultationer

Allmän information och instruktion

Digital konsultation erbjuds såväl offentliga som privata vårdgivare och schema sänds två gånger/år.

Konsultationen sker via Visiba Care alternativt Skype (för företag).

Allmäntandläkaren delar sin skärm med ortodontisten.

Patienten är inte närvarande vid konsultationen.

Vad som behövs är en lokal där det finns tillgång till dator, kamera, mikrofon och högtalare (gärna headset om möjligt).

Aktuella foton och röntgen ska finnas tillgängliga för att visa vid skärmdelning.

Säkerställ att modeller är tagna och inskickade till avdelningen för ortodonti i de fall modeller behövs.

Du som ansvarig allmäntandläkare hämtar in och förbereder relevanta underlag inför ortodontistens bedömning vid konsultationen. Gör alltid en egen bedömning av indikation för konsultation. Utgå från aktuellt status. Vid urval av patienter till konsultation, använd stöddokumentet. De dokument som är speciellt viktiga att ta del av inför konsultation är ”Riktlinjer vid bettavvikelser, ortodonti” samt ”Eruptionskontroll, ortodonti”. Det är alltid allmäntandläkaren som har ansvar för vilka patienter tas upp för konsultation, inklusive prioritering om det är många patienter. Den som utför konsultationen ska ha tillräcklig kännedom om patienten.

Avsatt tid per klinik är anpassad till specialistresurserna och det antal barn kliniken har ansvar för, vilket medför att allmäntandläkaren måste prioritera. Diskutera gärna prioriteringsprinciperna med ortodontisten.

Förberedelse

1. Journaltext - använd mall i T4 med konsultationstext och fyll i det som är aktuellt för respektive patient.

2. Foton och indicerade röntgenbilder av den kvalitet och omfattning som krävs för att kunna göra en bedömning.

Mer utförliga stöddokument finns under respektive rubrik nedan.

Riktlinjer vid bettavvikelser

Bettutvecklingsstadium	Viktigt att uppmärksamma	Kommentar	Rekommenderad handläggning
Primära bettet Ca 3-6 år	Korsbett	Kontrollera sugvana. Rekommendera minskad sugtid/avsluta ovana.	Konsultation * när permanenta 6:or i överkäken är helt erupterade.
	Öppna bett	Kontrollera sugvana. Rekommendera minskad sugtid/avsluta ovana.	
Tidigt växelbett Ca 6-7 år 6:or och 1:or nyligen erupterade	Inverterade 1:or i ök	Observera eventuell tvångsföring.	Konsultation * Ta även foto i RP.
	Inverterade 2:or i ök		Avvakta permanenta tänder eruption.
	Eruptionstörning i fronten		Konsultation *
	Ektopisk eruption 6:or	Vid problem med hygien eller infektion – överväg att extrahera 05:an.	Avvakta
Ca 7-8 år 2:or inför/under eruption 6:or helt erupterade	Saxbitning 6:or		Konsultation *
	Frontalt öppna bett	Avsluta eventuell sugvana.	
	Platsbrist för 2:or	Platsbrist är av sådan omfattning att serieextraktion kan övervägas.	Konsultation *
Ca 9-10 år 2:a-2:a helt erupterade	Unilateralt exfolierade 03:or	Extraktion av motstående sidas 03:a.	
	Tvångsförande korsbett	Observera eventuell tvångsföring.	Konsultation * Ta foto även i RP
Ca 9-10 år 2:a-2:a helt erupterade	Aplasi 2:or ök, premolarer	Senast vid 8 års ålder	Konsultation *
	Stora horisontella överbett	Avvakta permanenta tänder eruption. Mät horisontell överbitning i RP. Notera läppslut.	Konsultation * när permanenta tänder erupterat.
	Ektopiskt läge 3:or	Röntgenkontroll, lägesbestämning, ev. extr 03:or; se separat dokument.	Konsultation *
	Ektopiskt läge premolarer		Konsultation *
Sent växelbett Ca 10-12 år Premolarer under växling	Platsbrist sidopartier	Platsbrist är av sådan omfattning att extraktioner kan övervägas.	Konsultation * inklusive modell
	Saxbitning premolarer		Konsultation *
	Primära tänder som ej exfolierar	Extrahera den primära tanden om positionen på efterföljande tand påverkas.	
	Stor horisontell överbitning med ansträngt läppslut	Avvakta permanenta tänder eruption.	Konsultation * när permanenta tänder erupterat
Tidigt permanent bett Ca 12-14 år 7:or och premolarer nyligen erupterade	Retinerade 3:or	Röntgen för lägesbestämning om ej palperbara.	Konsultation *
	Enstaka icke funktionsstörande korsbitning	Accepteras.	
	Ektopisk eruption 7:or i uk		Konsultation *
	Saxbitning 7:or		Konsultation *
	Ovriga tandställningsfel och bettavvikelser med objektivt och subjektivt behandlingsbehov enligt kriterier ***.	Notera riskgrupp i R2 **	

För tydligare bild se [originaldokument](#) under ”Kontroll och riktlinjer”

* Underlag för konsultation omfattar anamnes, status, diagnos, foton (5 intraorala, extraoralt i profil, 1 frontalt leende, 1 frontalt avslappnad) och dokumentation av anlag med erforderlig röntgen, om inget annat anges. 13 och 43 markeras med en prick på buckalytan innan foton tas.

** Remiss till avdelningen för ortodonti för fast apparatur förutsätter R2 grön och god munhygien. Om risk finns för skador på intilliggande permanenta tänder skickas remiss oavsett riskgrupp. Riskgruppering ska då anges i remissen. Konsultation är okej oavsett riskgrupp.

*** Webbsida: Folkhälsa och sjukvård/ Vårdstöd/Tandvård/Ortodonti/ Kontroller och riktlinjer/Kriterier för avgiftsfri ortodontibehandling inom RJL.

Mall för konsultationstext i T4

Konsultation med över tandläkare XX, patienten ej närvarande

Underlag: kliniska foton/studiemodeller/anlagsröntgen

Patientens önskemål:

Tidigare utförd behandling:

Riskbedömning R2 och munhygien/övrigt:

Status:

Diagnos:

Behandlingsmål:

Behandlingsplan:

Konsultationstext:

Slutgiltig bedömning angående avgiftsfri behandling görs i samband med undersökning på ortodontiavdelningen.

Fram till diagnos ska vara ifyllt innan konsultationen. Diagnosen ska sättas av tandläkare i samband med kontroll/undersökning eftersom foton eller modeller (index) kan vara missvisande. Behandlingsmål, behandlingsplan och konsultationstext fylls i tillsammans med ortodontisten i samband med konsultationen.

Anteckningen ska ligga i ortodontiflikens konsultationstext.

Välj ”Digital ortodontikonsultation” i termkatalogen i T4 för mall.

Förtydligande för användning av mallen ”Konsultation med över tandläkare XX, patienten ej närvarande”

*Underlag: 5 intraorala foton, 3 extraorala foton, studiemodeller/anlagsröntgen

*Patientens önskemål: notera vad patienten själv vill ändra på med sina tänder, vilka förväntningar

*Riskbedömning R2 och munhygien/övrigt: mycket viktigt att detta är noterat eftersom ingen ortodontibehandling påbörjas på ”gula” eller ”röda” patienter om det inte gäller exempelvis ektopiska hörntänder eller om en trångställning kan lösas med endast extraktioner

*Tidigare utförd behandling: notera eventuella tidigare extraktioner eller tidigare ortodontiapparaturer

*Status: här kan exempelvis kontaktpunktsavvikelser noteras, utrymmes uppgifter

*Diagnos: sagittellt, vertikalt och transversellt.

Behandlingsmål: vad är målet med behandlingen?

Behandlingsplan: vad är planen för att nå det målet?

Konsultationstext: utrymme för daganteckning från konsultationstillfället.

*Ska vara ifyllt innan konsultationen. Diagnosen ska sättas av tandläkare i samband med kontroll/undersökning eftersom foton eller modeller (index) kan vara missvisande

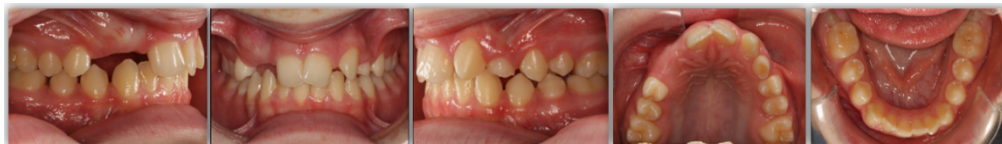Intraoral fotografering

Vid intraoral fotografering tas 5 foton:

frontbild

lateral bild (sidobild) höger och vänster sida

oklusal bild (bitplan) överkäke och underkäke



Vid extraoral fotografering tas 3 foton:

frontfoto (avslappnat)

frontfoto (leende så att tänderna syns)

profilfoto (avslappnat)

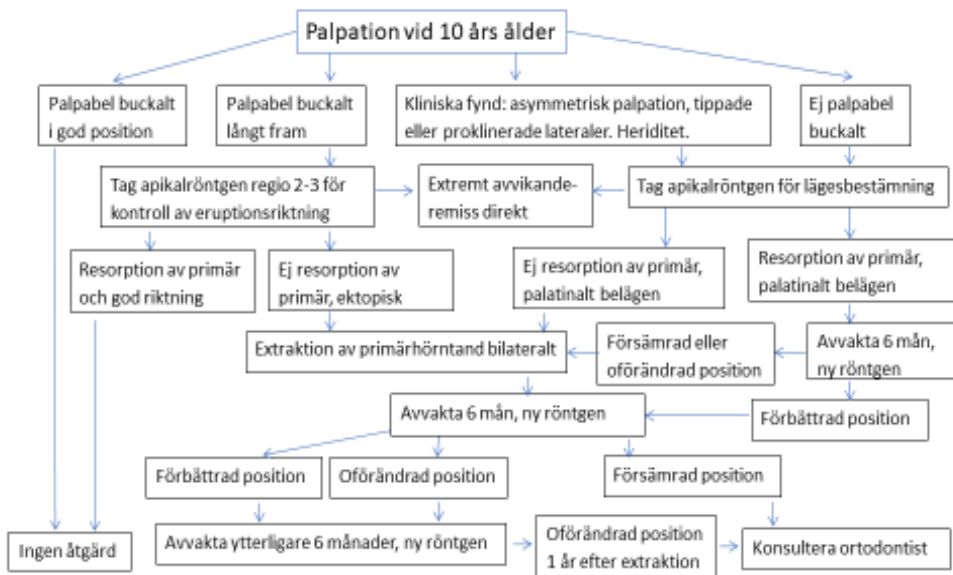


Instruktion för foton med praktiskt utförande med praktiskt utförande
– under uppbyggnad

Instruktion för studiemodeller
– under uppbyggnad

Eruptionskontroll av permanenta hörntänder i överkäken

Flödesschema för eruptionskontroll av permanenta hörntänder i överkäken



För tydligare bild se [originaldokument](#) under ”Kontroll och riktlinjer”

Vägledning för hantering av ektopiska hörntänder i överkäken

Senast vid 10 års ålder ska 13, 23 kunna palperas.

Ej palpabel - ta röntgen för lägesbestämning.

Palpabel buckalt men på avvikande plats, till exempel långt mesialt (ofta kombinerat med avvikande position 12 och 22) - ta röntgen för att kontrollera eruptionsriktning.

Om det är aktuellt med extraktion av primär hörntand, kontrollera position på permanent hörntand och första premolar.

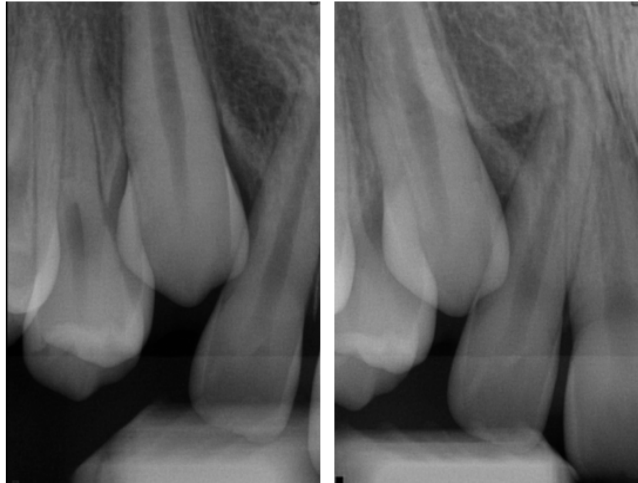Den permanenta hörntanden bör ha passerat cirka halva roten på den primära hörntanden med sin krona (för att extraktionen ska ha effekt).

Den första premolaren bör ligga med sin krona i rotpaketet på den primära första molaren (annars finns risk för att den permanenta första premolaren erupterar på hörntandens plats). Follikelstorlek saknar betydelse för resorptionsbenägenhet.

Vid läge för extraktion av primär hörntand i överkäken, extrahera båda för att undvika mittlinjeförskjutning i överkäken (såvida den andra permanenta hörntanden är utan anmärkning). Efter extraktion av primär hörntand, följ den permanenta hörntandens eruption med röntgen efter 6-9 månader. Vid utebliven förbättring av position avvakta ytterligare 6 månader, om inte ökad risk för rotresorption föreligger.

Lägesbestämning av hörntänder

2 apikala röntgen på hörntandens krona tas med cirka 10-15 grader projektionsskillnad i mesiodistal. Hörntandens krona och den laterala incisivens rot ska vara synliga i **båda** bilderna för att kunna lägesbestämma hörntandens position. Det är viktigt att bilderna ej är överaxiala, hörntandens rot behöver ej vara med i sin helhet.



Återkoppling till patient

Allmäntandläkaren har fullt behandlingsansvar för patienten fram tills att inregistrering på avdelningen för ortodonti skett. Därför är det alltid allmäntandläkaren som återkopplar till patient och målsman. I samband med konsultationen ska informationsutbytet vara sådant att allmäntandläkaren förstår och känner sig trygg med beslut och planering.

Återkoppling kan ske på olika sätt utifrån överenskommelse med vad som passar den aktuella patienten, till exempel via brev, digitalt vårdmöte eller att uppföljning görs vid nästa undersökning om inget annat meddelas.

Brevmallen finns i T4

Nedan finns exempel på brev

Vaggeryd Folktandvård
Vårdcentralen Lundavägen 23
567 21 Vaggeryd
010-244 06 10
www.rjl.se/folktandvarden

Vårdnadshavare för
X X

X
X X

Hej,

Vi har konsulterat specialist på avdelningen för tandreglering (ortodonti) angående X Xs bett. Efter konsultationen beslutades att:

- Vi kommer göra fortsatta kontroller i samband med nästa undersökning
- Behandling ska påbörjas i allmäntandvården, en kallelse bifogas
- Behandling ska ske i specialisttandvården. Remiss är skickad, väntetid upp till ca år/mån. Slutgiltig bedömning angående avgiftsfri behandling görs i samband med undersökning på ortodontiavdelningen.
- Ingen behandling erbjuds avgiftsfritt på grund av att kriterierna inte uppfylls för att få tandreglering inom den avgiftsfria barntandvården

Vid frågor är ni välkomna att kontakta oss på telefonnummer 010-244 06 10.

Vänliga hälsningar,

Vaggeryd Folktandvård