Hudmelanom

Vårdnivå och samverkan

Primär excision av melanom sker i första hand inom primärvård. I vissa fall är det inte möjligt, handläggs då enligt nedan, var god se under diagnostik och utredning. Fotodokumentera alltid i Picsara före excision.

Vid misstanke om melanom hos barn eller ungdomar under 18 år, ska inte SVF startas, utan skyndsam kontakt tas med hudläkare för fortsatt handläggning.

Remissrutiner

Riktlinjer för borttagning av hudförändringar inom Region Jönköpings Län:

I första hand bör förändringen excideras inom primärvården vid

- < 1 cm
- Lokalisation på bålen, över-/underarmar, lår.

Även patienter som bedöms på hudkliniken, som är i behov av excision i enlighet med ovanstående, kan i de fall det inte finns utrymme för excisionen vid besöket på hud, remitteras till primärvården för excision.

Hudkliniken skickar en akutremiss till primärvården för hjälp till excision och samtidigt ett meddelande till den vårdcentralens funktionsbrevlåda att en remiss som ska handläggas inom SVF melanom har skickats. Foto bifogas. Vårdcentralen noterar remissdatumet som datum för SVF-start i journalmallen cancermisstanke primärvård. Excisionen sker på vårdcentral inom 7 kalenderdagar med 2 mm:s marginal och ned till subkutis. PAD skickas med SVF-melanom markering.

- Lokalisation på underbenen: Individuell bedömning avseende lämplig vårdnivå.

Vid eventuella komplicerande faktorer t.ex. Noak/Waran och ingen tillgång till diatermi på vårdcentralen, skör hud p.g.a. långvarig kortisonbehandling, kan undantag från riktlinjer göras.

- Ögonnära tumör

När hudläkare vid remissbedömning kan avgöra att det rör sig om en ögonnära tumör, där ett besök på hudkliniken bedöms endast ge en fördröjning av patientens vård (p.g.a. behov av operativ åtgärd eller vävnadsprovtagning av ögonläkare) kan remissen vidarebefordras direkt till patientens närmaste ögonmottagning.

Hudläkare skriver då bedömningen som en administrativ kommentar i ”pratbubblan” och sparar innan den vidarebefordras enligt ovan.
Om ögonläkare i Värnamo eller Eksjö vid sin bedömning av remissen, anser att patienten behöver tas om hand på ögonmottagningen i Jönköping, så fördelar de remissen dit.

- Övriga

Övriga fall kan vid behov remitteras för excision till kirurg-, ortoped- eller ÖNH klinik men då ska hudläkare först ha konsulterats via teledermatoskopiremiss för second opinion avseende behov av excision. Remiss skickas till:

  - Lokalisation huvud eller hals: ÖNH
  - Lokalisation händer, fotsulor eller tår: Ortopeden (OBS! Gäller inte hudförändringar som remitteras enligt SVF malignt melanom där remissen ska skickas till kirurgkliniken även på dessa lokaler)
  - Hudförändringar som inte innefattas av ovanstående lokalisationer remitteras till kirurgkliniken.

Inremitterande läkare bör aldrig utlova specifik åtgärd i förväg.

Behandling eller excision av benigna förändringar görs som regel inte.

Diagnostik och utredning

Följande fynd ska föranleda misstanke om hudmelanom:

- patienten söker för en hudförändring som kan vara hudmelanom
- anamnestisk information om förändring eller symtom från lesion
- klinisk misstanke om hudmelanom vid undersökning av patienten

Vid misstanke ska:

- fullständig anamnes tas, inklusive ärftlighet och andra riskfaktorer
- hudförändringen undersökas, med dermatoskopi eller teledermatoskopi (använd Hud-remissmall i Cosmic ”Vårdbegäran Teledermatoskopi") om det är möjligt.

Innan misstanken avskrivs ska patienten erbjudas en fullständig hudundersökning, för att inte melanom på andra hudområden än det som patienten söker för ska missas. Studier har visat att 30 % av de melanom som diagnostiseras påträffats på en annan del av huden än den lesion patienten söker för.

SVF startas vid välgrundad misstanke

Välgrundad misstanke melanom innebär att utredningens syfte är att bekräfta melanommisstanken. Kan beslutas av allmänläkare utifrån klinisk erfarenhet eller med hjälp av dermatolog via teledermatoskopiremiss (se nedan).

Välgrundad misstanke föreligger även vid PAD-svar invasivt melanom, samt vid fynd talande för melanommetastas. (Gäller inte längre vid PAD-svar melanom in situ eller lentigo maligna), (se punkt 3 nedan).

Rutiner kring teledermatoskopiremittering, v.g. se dokument Melanocytärt nevus.

Hur startar jag SVF?

SVF melanom startas genom att man fyller i journalmallen ”cancermisstanke primärvård”. Denna motsvarar slutenvårdens canceröversikt. Det räcker alltså inte att man kryssar i SVF-rutan i PAD-remissen, för att SVF ska starta. Den rutan signalerar till patologen att de ska prioritera bedömningen av preparatet.

Data hämtas från primärvårdsmallen respektive canceröversikten för rapportering till SKR och är viktig för kvalitetssäkringen av förloppet. Nedanstående data ska registreras av administratör på vårdcentralen utifrån diktatet, men läkare ansvarar för att det görs och signerar.

Glöm inte att slutföra ifyllandet, när PAD-svaret anländer. På så sätt kan man följa förloppet från början till slut och se att vi håller ledtiderna.

Se Journalmall Cancermisstanke primärvård.

1. Välgrundad misstanke: Excision på vårdcentral

I första hand sker excisionen inom primärvården med 2 mm:s klinisk marginal i sidled och på djupet ner i subcutis. Fotodokumentera alltid i Picsara före excision. Då har man fotot att relatera till både vad gäller värdering av PAD-svaret vid oväntad diagnos, tydlig lokalisation vid remittering för utvidgad excision och något att gå tillbaka till för egen fortbildning när PAD-svaret anländer.

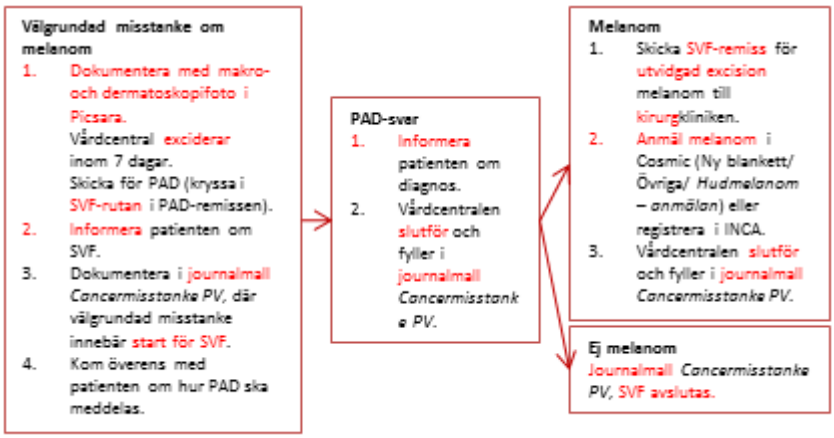

Om man får PAD-svar melanom in situ eller lentigo maligna, så avslutas SVF i cancermisstanke primärvård som cancermisstanken avskriven. Man tar ställning till om det föreligger behov av utvidgad excision, vilket kan göras antingen på vårdcentralen eller vid behov av kirurgens hjälp via en vanlig (inte SVF-) remiss till kirurgkliniken.

2. Välgrundad misstanke: Ej möjligt att excidera på vårdcentral

Om man som **allmänläkare inte kan excidera** en förändring (t.ex. på grund av läge eller storlek), när välgrundad misstanke föreligger, så följer man arbetssätt enligt nedan:

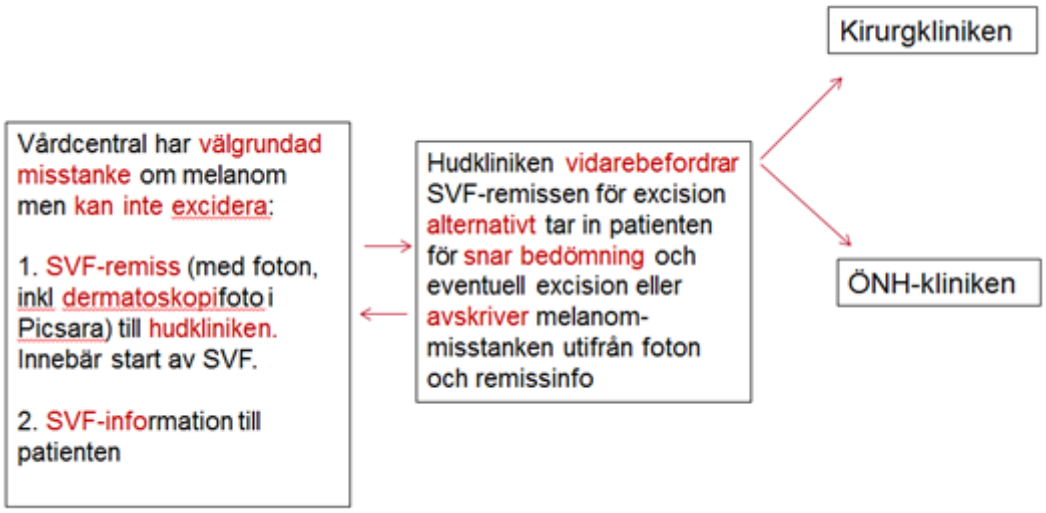

OBS! I SVF-remissen för melanom, såväl för primär, som för utvidgad excision, så finns underrubriker. Dessa måste öppnas/klickas på, för att följdfrågorna ska bli synliga. Om inte dessa fylls i, så blir remissen mycket svår att bedöma. Det är också av största vikt att man tar foton till Picsara, såsom vid teledermatoskopi-remiss, för att vi på hudkliniken ska kunna göra en second opinion vid remissbedömningen. Vi kan då, vid bekräftad välgrundad misstanke, direkt

vidarebefordra remissen till kirurg- eller öronklinik för excision. På så sätt bibehålls ett snabbt flöde.

3. Välgrundad misstanke: PAD-svar melanom
I vissa fall kan man ha tagit bort en misstänkt förändring, där inte välgrundad misstanke förelåg vid excisionstillfället, men PAD-svaret ger melanomdiagnos. Detta gäller även vid fynd talande för melanommetastas. (Gäller inte in situ-melanom och lentigo maligna.) Handläggning sker då enligt nedan:

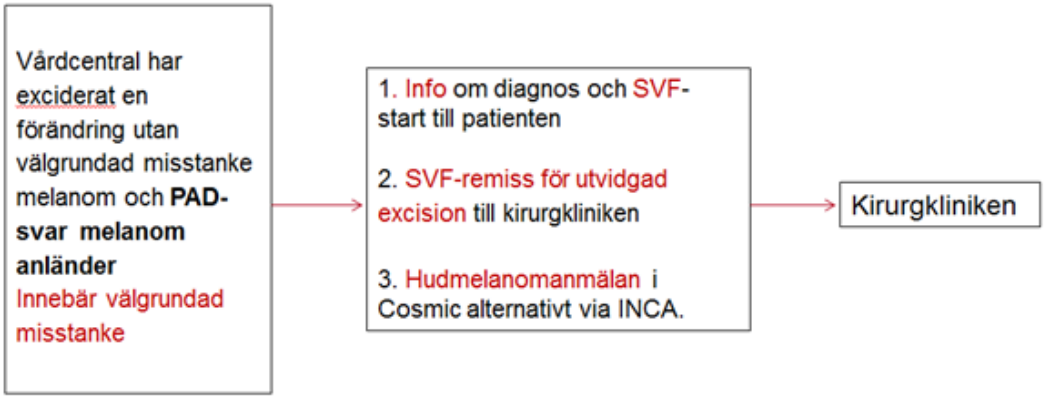

Uppföljning av melanompatient

Melanompatienter följs upp på hud- respektive onkologkliniken, beroende på i vilket stadium diagnosen sätts. Remitteringen för detta sker från kirurgkliniken efter den utvidgade excisionen och är alltså inget som man behöver ta ställning till på vårdcentralen. Undantag är de fall där man fått PAD-svar melanom in situ eller lentigo maligna och patienten inte är aktuell för behandling på kirurgkliniken (se ovan). Det är i dessa fall allmänläkaren som ska remittera till hudkliniken för ett uppföljande besök.

Om man bedömer att patienten har flera misstänkta maligna/svårbedömda pigmentförändringar, så kan man skicka en teledermatoskopisk remiss till hudmottagningen samtidigt som man skickar SVF-remissen för utvidgad excision till kirurgen. På så sätt påskyndas bedömningen i de fall där det finns en risk att patienten har flera samtidiga melanom.

Sammanfattning av flödet:

Remissflöde för malignt hudmelanom

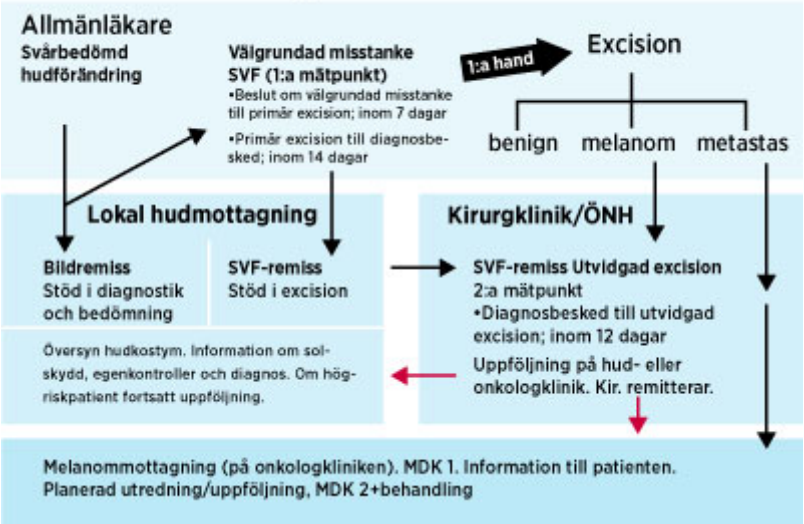

Lathund för excisionsmarginal maligna melanom (för kännedom)

Primära excision vid misstänkt melanom görs med 2 mm marginal i sidled och på djupet ner i subcutis.

Vid PAD-svar melanom behövs utvidgad excision. Denna görs på kirurgkliniken enligt nedanstående marginaler. (Vid in situ kan excisionen utföras inom primärvård).

In situ melanom 5 mm (lentigo maligna 5-10 mm). På djupet medtagande mindre del av subcutis.

Melanom ≤ 2,0 mm enligt Breslow 10 mm:s och > 2,0 mm enligt Breslow 20 mm:s marginal och på djupet ner till muskelfascian. (Var god se tabell nedan.)

Vid samtidig (lymfkörtel/in-transit) metastasering räcker det med 10 mm:s utvidgad excision av det primära melanomet oavsett tjocklek.

För akrala lentiginösa melanom inklusive subungala melanom finns inga randomiserade studier beträffande marginaler.

Kliniska med linjal uppmätta sidomarginaler som bör användas vid diagnostisk excision respektive utvidgad excision	
Diagnostisk excision av pigmenterad hudförändring, suspekt melanom	2 mm (histopatologisk radikal excision)
In situ-melanom	5mm (2 mm histopatologisk marginal) Vid lentigo maligna 5-10 mm (2 mm histopatologisk marginal)
Invasivt melanom, tumörtjocklek ≤ 2,0	10 mm

mm	
Invasivt melanom, tumörtjocklek > 2,0 mm	20 mm
Invasivt melanom i huvud- och halsregionen > 2,0 mm	10-20 mm (funktionell och ev. estetisk hänsyn)
Invasiva akrala lentiginösa och subunguala melanom	10-20 mm (funktionell hänsyn ev. amputation)

Canceranmälan

- In situ melanom ska inte anmälas till Cancerregistret.
- Invasiva melanom anmäls till Nationellt kvalitetsregister, Regionalt cancercentrum Sydost på blankett Invasivt hudmelanom - anmälan.

Led-tider:

- Beslut om välgrundad misstanke till primär excision: 7 kalenderdagar
- Primär excision till diagnosbesked: 14 dagar
- Diagnosbesked till utvidgad excision: 12 dagar