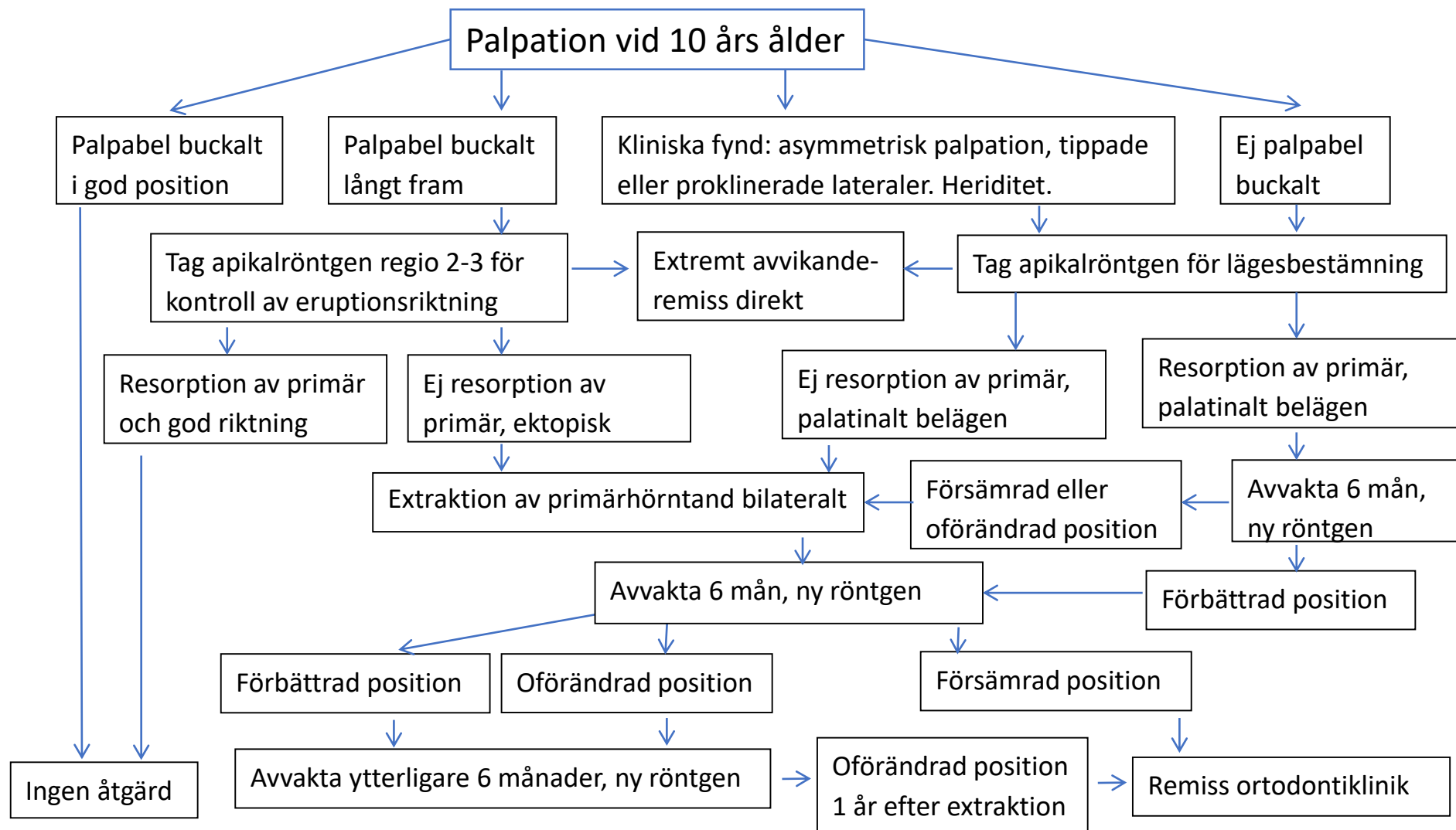
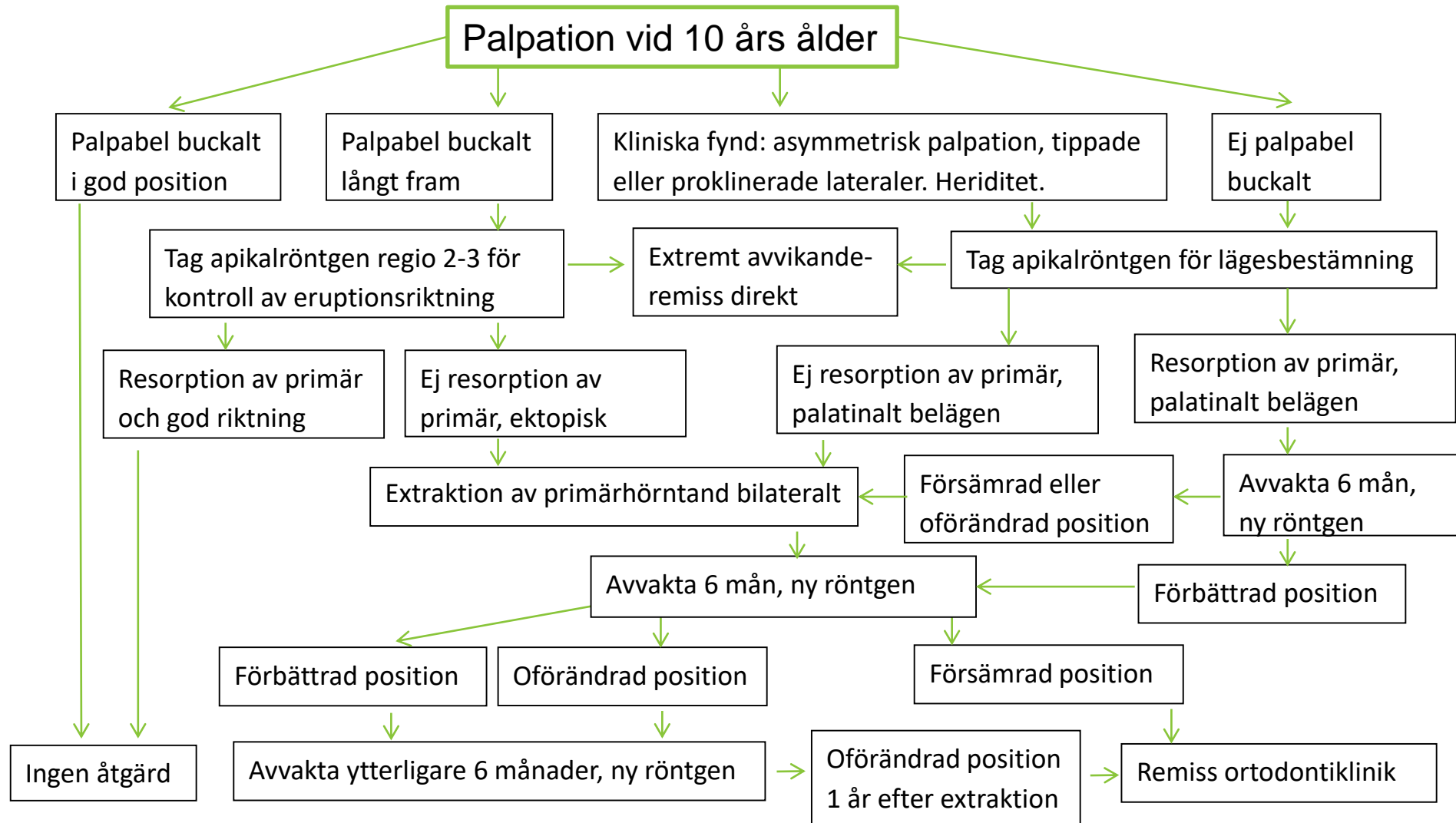


Eruptionskontroll av permanenta hörntänder i överkäken



Eruptionskontroll av permanenta hörntänder i överkäken



Vägledande dokument för hantering av ektopiska hörntänder i överkäken

Senast vid 10 års ålder ska 13, 23 kunna palperas.

Ej palpabel	Tag rtg för lägesbestämning
Palpabel buckalt men på avvikande plats, t ex långt mesialt (ofta kombinerat med avvikande position 12, 22)	Tag rtg för att kontrollera eruptionsriktning

Om det är aktuellt med extraktion av primär hörntand, kontrollera position på permanent hörntand och första premolar.

Den permanenta hörntanden bör ha passerat apex på rotspetsen på den primära hörntanden med sin krona. Den första premolaren bör ligga med sin krona i rotpaketet på den primära första molaren (annars finns risk för att den permanenta första premolaren erupterar på hörntandens plats).

Follikelstorlek saknar betydelse för resorptionsbenägenhet.

Vid läge för extraktion av primär hörntand i överkäken, extrahera båda för att undvika mittlinjeförskjutning i överkäken.

Efter extraktion av primär hörntand, följ den permanenta hörntandens eruption med rtg efter 6-9 månader. Vid utebliven förbättring av position avvakta ytterligare 6 månader, om inte ökad risk för rotresorption föreligger.