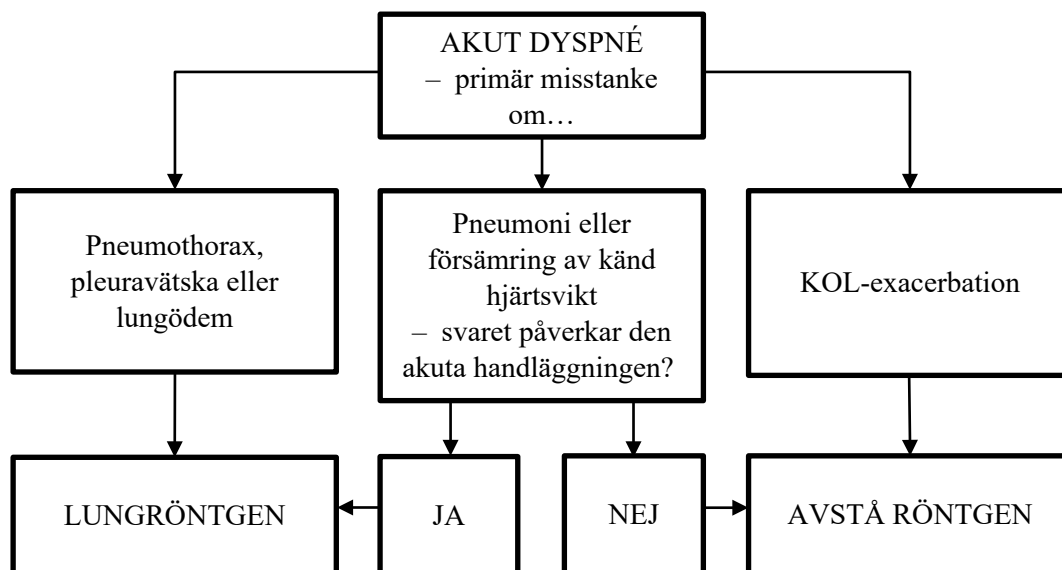


## Välj rätt lung- och toraxundersökning, instruktion till remittent, röntgen Region Jönköpings län

### Patient med akut dyspné



### Primär misstanke om revbensfrakturer

Klinisk diagnos, röntga ej. Om misstanke om komplikation (pneumotorax/hemotorax): lungröntgen.

### Primär misstanke om lungemboli

Wells score? D-dimer? Följ nationella utredningsalgoritmer. Om vidare utredning är indicerad: CT pulmonalisangiografi.

### Primär misstanke om malignitet/metastaser

CT thorax.

### Vid misstanke om infektion utan tydlig lokalisation

Överväg lungröntgen i första skedet. Primär CT thorax/buk ger betydligt högre stråldos till patienten och längre granskningstid stannar upp akutflödet för andra patienter.

Om patienten skall genomföra CT buk i samma seans kan ibland lungröntgen konverteras till CT thorax. När det blir aktuellt görs detta av radiolog.